Lane Medical Libra

Aus dem Pathologischen Institut der Universität Halle
Direktor: Professor Dr. Wätjen

Zur Pathologie der Zungentonsille

Inaugural-Dissertation
zur
Erlangung der Doktorwürde
der Hohen Medizinischen Fakultät
der Vereinigten Friedrichs-Universität
Halle-Wittenberg

vorgelegt von

Karl Sander
aus Mühlhausen (Thür.)

Universitätsverlag von Robert Noske in Borna-Leipzig
1933

Referent: Professor Dr. Wätjen

Meiner lieben Mutter

Digitized by the Internet Archive
in 2026

https://archive.org/details/IA40154005_0484

Anatomische Vorgeschichte.

In der vorliegenden Arbeit ist besonders ein Gebiet ins Auge gefaßt worden, daß infolge seiner Lage sehr häufig allen möglichen Insulten ausgesetzt ist. Es ist dies ein Teilgebiet des Waldeyerschen Schlundringes, nämlich der lymphatische Teil des Zungengrundes, die sog. „Tonsilla lingualis", früher auch Zungenbalgdrüsen genannt. Nach Bickel sind diese zuerst von Wharton, Scheffenberg und Morgagni als tonsilläres Gewebe erkannt worden. Mikroskopische Untersuchungen von Henle, Kölliker und His haben tiefere Erkenntnis und einheitliche Auffassung ermöglicht. Unter Zungengrund verstehen wir die Region, die nach vorn von den papillae circumvallatae, seitlich von den Ligamenta glosso-epiglottico-lateralia und den Gaumenbögen, hinten von der Vorderwand der Epiglottis begrenzt wird. Dieser Raum enthält ein Conglomerat von Balgdrüsen, das nach der jetzigen Nomenklatur zweckmäßig als „Tonsilla lingualis" bezeichnet wird. Obwohl man seit ältester Zeit seine Aufmerksamkeit auf die Gaumen- und Rachentonsillen gelenkt hat, ist die Zungentonsille bisher immer recht stiefmütterlich davongekommen. Die Anatomie dieser Gebilde ist durch die klassischen Arbeiten Köllikers vollständig aufgeklärt. Jede Balgdrüse bildet eine ovale oder kugelige Masse von 1 bis 4 mm Durchmesser. Sie sitzt locker im submukösen Gewebe. Außen wird sie von einer sehr dünnen Schleimhaut umgeben. In der Mitte befindet sich eine $^1/_2$—1 mm große Öffnung, eine Schleimhauteinstülpung, in deren Grund sich der Ausführungsgang einer Schleimdrüse bohrt. Diese Schleimhauteinstülpung, auch Balghöhle genannt, ist umgeben von einem adenoiden Gewebe mit Keimzentren, das gegen die Umgebung durch eine feine Faserhülle aus Bindegewebe abgegrenzt wird. Das lymphoide Gewebe an dieser Stelle tritt auch diffus auf, ohne daß ausgesprochene Sekundärknötchen zu erkennen sind. Diese entstehen aus dem lymphoiden Gewebe.

Über den Begriff „Keimzentren" existieren in neuester Zeit verschiedene Ansichten.

Flemming 1885 hält die Sekundärknötchen für die Hauptbildungsstätte der Lymphozyten.

Hellmann 1919 und verschiedene andere Autoren verlegten die Lymphozytenproduktion in das lymphatische Gewebe außerhalb der Sekundärfollikel. Die Sekundärknötchen sind Orte reaktiver Vorgänge, gegen die in das lymphoide Gewebe eindringenden Reizstoffe (Reaktionszentren).

Die dunkle Außenzone der Knötchen entsteht durch ein Zuströmen von Lymphozyten aus der Umgebung, entgegengesetzt der Flemmingschen Theorie.

Nach Ansicht aller Forscher sind die Sekundärknötchen „fluktuierende Gebilde".

Besteht die Keimzentren-Theorie zu Recht (Aschoff), so sind die typischen Keimzentrumszellen die Lymphoblasten (Schridde, Nägeli); diese sind infolge ihrer Teilungsbereitschaft als Vorstufe der Lymphozyten leichter lädierbar und der Sitz frühesten und schwersten Kernzerfalls.

In ihnen spiegeln sich degenerative und proliferative Vorgänge vom Stützgewebe ab. Die Kerntrümmer stammen wohl in erster Linie von ihnen. Ruhende oder solide Knötchen mit ausgereiften Lymphozyten zeigen nie so hohen Kernzerfall (Groll und Krampf). Man kann wohl so mit Recht die Keimzentren auch als Reaktionszentren bezeichnen.

In keiner Weise kann man mehr von Keimzentren im Sinne von Lymphozytenbildungsstätten sprechen, wenn eine reticulo-endotheliale Reaktion als Folgezustand einer schweren toxischen Störung Platz gegriffen hat. Eine vermehrte Zerstörung von Lymphozyten geht mit einer phagozytierenden Vacatwucherung der Reticuloendothelien einher, die eine „epitheloide" Umwandlung des Lymphknötchenzentrums zur Folge hat (Wätjen, Groll und Krampf). Stoehr hat nachgewiesen, daß aus dem adenoiden Gewebe Lymphozyten durch das Epithel in die Mundhöhle wandern. Sie bilden die sog. Speichelkörperchen. Der gesamte Zungengrund wird von dem Ligamentum glosso-epiglotticum medium in zwei Hälften geteilt.

Wohl ist die Zungentonsille hier und da Gegenstand einiger Untersuchungen gewesen (Michael); man kennt eine Hypertrophie und Atrophie der Lymphfollikel, je als Ausdruck des individuellen Status, bei der Tbc. sekundär das Auftreten von Knötchen im lymphatischen Gewebe (Dmochowsky). Weiter wären zu erwähnen die Anschwellungen des Lymphgewebes bei Leukämie. Man beobachtet Wucherungen bis in den Kehlkopf (Recklinghausen).

Doch im allgemeinen ist recht wenig über die Tonsilla lingualis geschrieben worden, obwohl die Nachbarschaft schon sehr oft Gegenstand der Untersuchungen gewesen ist.

Histologische Veränderungen am Zungengrund bei Diphtherie und Grippe.

Ich habe es mir zur Aufgabe gemacht, an Hand eines größeren Sektionsmateriales Untersuchungen anzustellen über pathologische Erscheinungen am Zungengrund.

Hierbei wurden im einzelnen die eigentliche Zungentonsille, d. h. also das Verhalten der Reaktionszentren (Hellmann) im lymphatischen Gewebe, geprüft; ferner die in enger Nachbarschaft befindlichen Schleimdrüsen, das submuköse Bindegewebe und die Muskulatur.

Im Verlauf der Untersuchungen fielen besonders pathologische Veränderungen auf:

I. bei der Diphtherie
II. bei der Grippe.

Bericht über eigene Untersuchungen am Leichenmaterial.

Zur Untersuchung kamen insgesamt 92 Sektionen, davon 9 Diphtheriefälle und 8 Grippefälle.

Zum Vergleich wurden auch in der Mehrzahl der Fälle die Gaumentonsillen herangezogen, deren Krypten und Lymphfollikel die mannigfachsten Veränderungen zeigten.

Nach Fixation der Zungen und Tonsillen in 4% Formalinlösung wurde das besonders gut ausgeprägte und makroskopisch gut erkennbare lymphatische Gewebe präpariert und aus den verschiedensten Teilen Frontalschnitte angefertigt. Diese Methode ermöglichte eine besonders gute Übersicht über den gesamten Zungengrund. Neben einer großen Anzahl von Gefrierschnitten wurde wegen der größeren Dünne der Schnitte die Einbettung der Präparate in Paraffin vorgezogen. Jeder Zungengrund lieferte so 10—15 Paraffinblöckchen, von denen jeweils einige Schnitte hergestellt wurden. Nach den üblichen Methoden wurden von den Gefrierschnitten Hämalaun-Sudan-Färbungen, von den Paraffinschnitten Hämalaun-Eosin-, Elastica van Gieson-, Kresylviolett- und einige Bielschowsky-Maresch-Färbungen angefertigt.

Als Vergleichsmaterial wurden von 75 Sektionen die Zungen- und die Gaumentonsillen untersucht.

Daß überhaupt am Zungengrund Veränderungen auftreten, gleich bei welcher Erkrankung, soll hier, wie das auch schon von anderen Autoren geschehen ist, nochmals hervorgehoben werden. In erster Linie zeigte das Oberflächenepithel Veränderungen pathologischer Natur, in bedeutend geringerem Maße das lymphatische Gewebe. Hier und da sah man einige Kerntrümmer und leichte Nekrosen in den Reaktionszentren.

Untersucht wurden Fälle von Pneumonie, Tbc., Urämie, Ca., Peritonitis usw.

Die Schleimdrüsen und die Muskulatur zeiten keinerlei pathologische Vorgänge.

Ein kausaler Zusammenhang dieser geringen Erscheinungen mit der betreffenden Erkrankung kann nicht hergestellt werden.

Wahrscheinlich sind direkte chemische oder physikalische Einwirkungen die Ursache, mit Ausnahme der größeren Infektionskrankheiten.

In keiner Weise sind sie jedenfalls den regelmäßig bei der Diphtherie und Grippe auftretenden Erscheinungen an die Seite zu setzen.

Histologische Veränderungen bei der Diphtherie.

Verlassen wir nun das Vergleichsgebiet und lenken unser Augenmerk auf den ersten Hauptpunkt unserer Untersuchungen, nämlich die Vorgänge an den Zungengrundfollikeln der „Tonsilla lingualis“ bei der Diphtherie.

Die Befunde erscheinen besonders interessant, zumal hierüber in der Literatur noch nichts zu lesen ist. Sämtliche Patienten waren mit dem Behringschen Di.-Heilserum behandelt worden. An vorgenommenen Seruminjektionen bei Meerschweinchen und Kaninchen mit nachfolgender Untersuchung des lymphatischen Gewebes (Milz, Tonsillen) wurde festgestellt, daß die Seruminjektionen keinen Einfluß auf die Lymphfollikel haben. Bei den Di.-Fällen wurde nur der Zungengrund untersucht. Von den einzelnen Präparaten sind jeweils Schnitte mit Hämalaun-Eosin, van Gieson und Kresylviolett gefärbt worden. Die Präparate waren sämtlich in Paraffin eingebettet. Bei der mikroskopischen Untersuchung wurden die Fragen aufgeworfen, wie verhält sich

1. das Epithel,
2. die Submukosa,

3. das lymphatische Gewebe,
4. die Schleimdrüsen,
5. die Muskulatur.

Bei der Diphtherie sind in den einzelnen Gewebsschichten des Zungengrundes histopathologische Prozesse zu erkennen, obwohl das Epithel wenig verändert ist und typische diphtherische Membrane an der Oberfläche nicht vorhanden sind.

Die hauptsächlichsten Störungen sind in den Schleimdrüsenkomplexen lokalisiert. Hier sind dieselben Bilder vorhanden, wie sie von Wätjen und Borel im Bereich der trachealen Schleimdrüsen beschrieben worden sind.

Allgemeinpathologisch sind im folgenden angeführten Erscheinungen bekannt. Interessant und neu sind diese Feststellungen im Bereich des Zungengrundes.

Nun lasse ich eine tabellarische Übersicht der Di.-Fälle folgen.

I. Sekt. 463/30, 10 Jahre alter Junge.

Diagnose: Rachen-Di. Myocarditis.
Di. der Gaumenmandel und der Rachenmandel.
Der Ernährungszustand ist stark reduziert.
Beginn der Erkrankung: 9. 6. 30.
Klinikaufnahme: 11. 6. 30.
Exitus: 16. 6. 30.

Mikroskopischer Befund:

Oberflächenepithel intakt, hier und da stärkere Desquamation und Zellaustritt aus den Krypten. Stark entwickeltes lymphatisches Gewebe, starke reaktive Prozesse in den Reaktionszentren. Daselbst zentrale Nekrosen und Kerntrümmer bei intakter Oberfläche. Schädigung der Gefäßwandzellen, starke Füllung der Lymphgefäße. Hämorrhagien im lymphatischen Gewebe, Ödembildung, geringgradige Affektion der Schleimdrüsen mit Kollabierung der randständigen Acini.

Zusammenfassung:

Die reaktiven Prozesse in den Funktionszentren der Lymphfollikel können auf die Di.-Toxinwirkung zurückgeführt werden. Hierfür sprechen auch die Schädigungen der Gefäßwände und die Hämorrhagien, sowie die Ödembildung. Auffällig ist diesmal die

geringgradige Affektion der Schleimdrüsen sowie die völlig intakte Muskulatur. Es ist dies nicht leicht zu klären, wahrscheinlich reagiert das lymphatische Gewebe je nach seiner funktionellen Einstellung verschieden. Derselbe Grund käme auch für die Schleimdrüsen in Frage.

Die Muskulatur könnte je nach Ablagerungsart des Di.-Toxins vom Blut- und Lymphwege her in Mitleidenschaft gezogen werden.

II. Sekt. 503/30, 2 Jahre altes, blasses, pastöses Mädchen.

Diagnose: Di. des Kehlkopfes und der Trachea. Bronchopneumonie.

Aufnahme: 3. 7. 30.

Exitus: 8. 7. 30.

Mikroskopischer Befund:

Oberfläche größtenteils intakt. In der Umgebung der Krypten oberflächliche Defekte mit reichlichem Zellaustritt. Spärliches lymphatisches Gewebe, leichte Nekrosen und Kerntrümmer in den Reaktionszentren. Die Interstitien der Schleimdrüsen sind reichlich vermehrt. Abgeklungene Schleimdrüsenveränderungen und Schrumpfungsprozesse. Eine Anzahl von Drüsen sind im Zustand der Erschöpfung, epitheloide Zellen sind nicht vorhanden. Quellung des Epithels in den Acini. Desquamativkatarrh der Schleimdrüsen. In der Muskulatur Wucherung der Sarkolemmkerne, geringgradiger scholliger Zerfall mit Veränderung der kontraktilen Substanz.

Zusammenfassung:

Das lymphatische Gewebe ist bei dem zweijährigen Kinde sehr spärlich entwickelt, so können sich wohl kaum schon stärkere reaktive Prozesse in den Zentren abspielen. Die vorhandenen Nekrosen liegen in der Umgebung der Epitheldefekte und sind die Folgen äußerer Einwirkungen. Die Wirkung des Toxins auf die Schleimdrüsen muß frühzeitig und stellenweise äußerst heftig eingesetzt haben, denn zum Teil sind die Entzündungserscheinungen schon abgeklungen, die Interstitien sind vermehrt, viele Drüsenacini sind zusammengeschrumpft und befinden sich im Zustand der Erschöpfung. An anderen Stellen sind akute Entzündungsstadien vorhanden, je nach Ablagerungsart des Toxins. Hierauf läßt auch die Wucherung der Sarkolemmkerne schließen.

III. Sekt. 621/30, 9 Jahre alter Junge.

Diagnose: Toxische Di. Geschwürige Tonsillitis mit Übergreifen auf den weichen Gaumen. Stomatitis.

Aufnahme: 17. 8. 30.

Exitus: 26. 8. 30.

Mikroskopischer Befund:

Gut entwickeltes lymphatisches Gewebe. Reichliche Lymphozytenproduktion, große Sekundärfollikel. In ihren Zentren sind hier und da Kerntrümmer mit herdförmigen Nekrosen. Zahlreiche Krypten sind mit Schleim und Detritusmassen angefüllt. Am Grunde ist das Epithel defekt, zahlreicher Lymphozytendurchtritt an die Oberfläche, besonders an Stellen dünner Epithelschicht der Schleimhaut. Die Schleimdrüsen zeigen sämtliche Stadien der Entzündung (Desquamativkatarrh, Epithelquellung, in den Lumina der Ausführungsgänge grobtropfige stagnierende Schleimmassen, Drüsenkollaps). Ödem der Submukosa. An der Muskulatur Veränderungen der Sarkolemmfasern mit Kernwucherung; geringgradiger, aber vorhandener scholliger Zerfall. Infiltration des Interstitiums.

Zusammenfassung:

In diesem Falle ist in jeder Beziehung, sowohl in den zahlreichen Reaktionszentren, als auch in den Drüsenkomplexen und in der Muskulatur die Giftwirkung auf dem Blutwege und dem Lymphwege als Ursache für die Entzündungsformen anzusehen. Die Oberfläche ist bis auf einige kleine Stellen am Grunde der Krypten intakt.

IV. Sekt. 661/30, 7 Jahre altes Mädchen.

Diagnose: Di. Herzblock. Rechte Tonsille nekrotisch und ulcerös.

Aufnahme: 7. 9. 30.

Exitus: 17. 9. 30.

Mikroskopischer Befund:

Überaus starke Schwellung des lymphatischen Gewebes am Zungengrund. Zahlreiche Krypten, die Oberfläche ist intakt. Große Sekundärfollikel mit starken Randzonen, Kernzerfall in den Reaktionszentren. Am Grund der Krypten reichliche Schleim- und Detritusmassen. Die Schleimdrüseninterstitien sind verdickt. Ver-

dichtungen der Gefäßwände mit Endothelwucherungen. Ödem der Submukosa. Abgelaufene Veränderungen an den Schleimdrüsen. Einige abgestoßene Epithelien in den Schleimdrüsenausführungsgängen.

Zusammenfassung:

Alle Veränderungen der einzelnen Gewebschichten lassen auf eine frühzeitige starke Toxinwirkung schließen. An einzelnen Stellen haben die Entzündungserscheinungen bereits proliferativen Charakter angenommen. Zahlreiche Drüsenkomplexe sind kollabiert. Die Muskulatur blieb verschont.

V. Sekt. 789/30, 7 Jahre altes Mädchen.

Diagnose: Rachen-Di. Herzblock. Starke Beläge an den Tonsillen. Eitrige Bronchitis.
Aufnahme: 15. 11. 30.
Exitus: 22. 11. 30.

Mikroskopischer Befund:

Mäßiges lymphatisches Gewebe am Zungengrund. Oberfläche bis auf wenige Stellen intakt. Keine Beläge. Die Krypten enthalten wenige abgestoßene Zellmassen. In den Reaktionszentren geringgradige reaktive Prozesse. Mäßige Kerntrümmer. Die Hauptschädigungen belaufen sich auf die Schleimdrüsen und die Muskulatur. Die Epithelien der Acini und verschiedener Drüsenhaufen sind stark gequollen, zum Teil in die Lumina der Ausführungsgänge desquamiert. Einige Drüsenkomplexe sind kollabiert. Reichliche Anhäufung von Rundzellen in den Ausführungsgängen, die wenig Schleim enthalten. Diffuse Infiltrationen und Hämorrhagien. In den Schleimdrüsen zum Teil schwere Nekrosen. Die Muskulatur zeigt schwere Störungen, Wucherung der Sarkolemmkerne, starke Reaktion der Sarkolemmfasern mit scholligem Zerfall der Muskelfasern. Interstitielle Infiltrate.

Zusammenfassung:

In diesem Falle tritt die Toxinwirkung in geradezu klassischer Weise zutage. Die Schleimdrüsen und die Muskulatur sind in hohem Maße geschädigt, während hier das lymphatische Gewebe geringere Reaktionserscheinungen aufweist. In den Schleimdrüsen sehen wir die verschiedensten Stadien der Entzündung, Quellung des Drüsenepithels, Desquamativkatarrh, Drüsenkollaps und

schwere Nekrosen. Ebenso zeigt die Muskulatur die Giftwirkung von der Wucherung der Sarkolemmkerne an bis zum scholligen Zerfall der Fasern. Den Grund für die in diesem Falle besonders stark auftretenden Zerfallserscheinungen muß man wohl in einer überaus starken Wirkung des Di.-Toxins und in dem in seiner Widerstandsfähigkeit äußerst geschwächten Organismus suchen.

VI. Sekt. 796/30, 11 Jahre alter Junge.

Diagnose: Tonsillar-Di. Glottisödem und Ödem der aryepiglottischen Falten. Kehlkopf und Trachea sind frei von Belägen.
Aufnahme: 18. 11. 30.
Exitus: 24. 11. 30.

Mikroskopischer Befund:

Gut ausgebildetes lymphatisches Gewebe. Oberfläche: o. B. In einzelnen Krypten stärkerer Katarrh. Reichliche Lymphozytendurchwanderung an die Oberfläche. Das lymphatische Gewebe zeigt diesmal keinerlei Reaktionserscheinungen. Starke Ödembildung, Fibrineinlagerung, Hämorrhagien, sowie Rundzellinfiltrate in der Submukosa. Schädigung der Gefäßwandzellen, teilweise starke Hyperämie und perivaskuläre Infiltration. Weniger starke, aber vorhandene Affektion der Schleimdrüsen mit weniger umfangreichen Kollapsen als im Fall 789. An manchen Stellen stärker ausgeprägt. Verschleimung der Drüsen. Keine Muskelstörung.

Zusammenfassung:

Die im wesentlichen exsudativen und hämorrhagischen Befunde sprechen für ein Anfangsstadium des im Gewebe sich abspielenden Entzündungsprozesses. Die Alteration hat noch nicht weit um sich gegriffen. In erster Linie sind noch die Gefäße und die nähere Umgebung von dem Toxin betroffen.

VII. Sekt. 820/30, 9 Jahre alter Junge.

Diagnose: Di. Hämorrhagische, nekrotisierende Entzündung der Tonsillen. Umgebende Lymphadenitis.
Aufnahme: 7. 12. 30.
Exitus: 8. 12. 30 (Sepsis).

Mikroskopischer Befund:

Gut ausgebildetes lymphatisches Gewebe am Zungengrund. Stellenweise hämorrhagische Nekrosen der Oberfläche mit tief-

gehender Schädigung der Tunica propria, besonders der Schleimdrüsen. An intakten Stellen Lymphozytendurchwanderung durch das Epithel. Schwellung der Follikel, zum Teil zentral geringe Karyorrhexis und beginnende Nekrose. Leiches Ödem. Überall Quellung der Schleimdrüsenepithelien, Desquamativkatarrh. Teilweise Kollaps der randständigen Acini. Im Bindegewebe sind keine Infiltrate. Die Schleimdrüsenausführungsgänge enthalten reichlich Schleim und desquamierte Zellen. Die Tonsille zeigt oberflächliche fibrinös-hämorrhagische Nekrose.

Zusammenfassung:

Submukosa und Schleimdrüsen zeigen die typischen pathologischen Bilder. Das lymphatische Gewebe ist diesmal stärker beteiligt. Wahrscheinlich sind die reaktiven Prozesse und die häufig auftretenden Nekrosen direkte Folge der nekrotisierenden Tonsillitis und der umgebenden Lymphadenitis. Zugleich spricht aber auch sicher die Toxinwirkung mit. Es sind oberflächliche Schleimhautnekrosen vorhanden, die eine unbedingte reaktive Wirkung auf die Lymphfollikel ausüben.

VIII. Sekt. 111/31, 16 Jahre alter Junge.

Diagnose: Rachen-Di. Hämorrhagische Di. beider Tonsillen. Tracheobronchitis purulenta.
Aufnahme: 16. 12. 30.
Abgang aus der Klinik unter Beobachtung.
Neuaufnahme: 15. 1. 31.
Exitus: 14. 2. 31 (Di.-Spättod).
Sektion 16. 2. 31.

Mikroskopischer Befund:

Diffuse Defekte an der Oberfläche. Gut entwickeltes lymphatisches Gewebe. Diffuse Hämorrhagien und Zerfallserscheinungen im Lymphgewebe und in den Schleimdrüsen. Hyperämien und zum Teil mäßige Stase in den Gefäßen. Ödem der Tunica propria; Muskulatur o. B.

Zusammenfassung:

Die außerordentlich starken Zerfallserscheinungen sind sicher Zeichen der eingetretenen Verwesung, da der Fall leider zu spät zur Sektion kam. Er kann somit nicht in Betracht gezogen werden. Die hier vorhandenen Bilder stehen in bezug auf die Heftigkeit

und Ausbreitung des Zerfalls ganz im Gegensatz zu den entzündlichen Vorgängen bei den anderen Fällen. Wir haben unzweifelhaft einen cadaverösen Zerfall des Gewebes vor uns und keine Nekrosen als Absterbeerscheinungen lebenden Gewebes.

IX. Sekt. 853/30, 6 Jahre alter Junge.

Diagnose: Rachendiphtherie Herzblock.
Aufnahme: 11. 12. 30.
Exitus: 31. 12. 30.

Mikroskopischer Befund:

Oberfläche größtenteils intakt. Spärliches lymphatisches Gewebe; besonders in der Umgebung von Krypten oberflächliche Defekte mit reichlichem Zellaustritt. Reaktionserscheinungen im Lymphgewebe nicht erkennbar. Die Interstitien der Schleimdrüsen sind reichlich vermehrt, gewesene Schleimdrüsenveränderungen und Schrumpfungsprozesse an denselben. Epitheloide Zellen sind nicht vorhanden. Quellung des Epithels in den Acini. Desquamativkatarrh in den Schleimdrüsen. In der Muskulatur Wucherung der Sarkolemmkerne.

Zusammenfassung:

Die Desquamativkatarrhe und Schrumpfungsprozesse in den Schleimdrüsen lassen auf eine frühzeitige und starke Giftfernwirkung schließen. Die meisten Drüsen sind im Zustand der Erschöpfung. Für die Giftwirkung spricht auch die Beteiligung der Muskulatur. Die vielen Schrumpfungsprozesse und proliferativen Vorgänge in den Interstitien dürften wohl auch als eine Folge einer besonders langen Krankheitsdauer anzusehen sein im Gegensatz zu den anderen Fällen. Im Lymphgewebe sind noch keine typischen Reaktionszentren ausgebildet. Reaktionserscheinungen sind nicht zu erkennen.

Zusammenfassung der Diphtheriefälle.

Die allgemeinpathologischen Veränderungen, die bei den Untersuchungen am Zungengrund bei der Diphtherie festgestellt wurden, sind bekannt.

Lediglich sind diese Untersuchungen noch nicht am Zungengrund angestellt worden, trotzdem die Umgebung, der Waldeyersche Rachenring, schon sehr oft der Gegenstand wissenschaftlicher Forschungen war.

1866 gab Wagner zum erstenmal eine Beschreibung der Schleimdrüsenveränderungen bei der Diphtherie. Er fand bereits Verstopfungen der Ausführungsgänge durch Fibrin, ferner gering infiltrierte oder mäßig verfallene Epithelien.

Aus den darauffolgenden Jahren wären Steudener, Rindfleisch, Weigert und Örtel zu erwähnen.

Steudener 1872 schildert als wichtigen Punkt die Erweiterung der Drüsen und ihrer Ausführungsgänge. Die Drüsen sind verstopft und geschwollen, das Epithel intakt, zwar etwas gequollen, doch die Funktion noch nicht erheblich gestört.

Weigert weist mit besonderem Nachdruck auf den körnigen Zerfall der Schleimmassen hin und auf die daraus entstehende verstärkte funktionelle Störung der Drüsenkomplexe. Durch die Stagnation wird das Epithel abgeplattet.

Die neuesten Untersuchungen wurden in ausführlichen Arbeiten von Wätjen, Borel und Hünermann angestellt, die die früheren Ergebnisse umfassend erweiterten.

Wichtig ist nach Borels Meinung die Nekrose der Epithelien und die Infiltration.

In dieser Arbeit sollte grundlegend untersucht werden, ob überhaupt pathologische Veränderungen im Gebiete des Zungengrundes auftreten. Im Verlaufe der Untersuchungen fielen besonders die Veränderungen in diesem Gebiete bei der Diphtherie und der Grippe auf. So wurde zunächst die Frage aufgeworfen:

Wie verhält sich die Zungentonsille und ihre Umgebung bei der Diphtherie?

Was ist die Ursache für die pathologischen Prozesse anzusehen?

Die Untersuchungen hatten ein positives Ergebnis.

Die Zungentonsille und in besonders starkem Maße die Schleimdrüsen und die Muskulatur zeigten Entzündungs- und Zerfallserscheinungen.

Als Ursache hat man die Wirkung des Diphtherietoxins in erster Linie auf dem Blutwege, weiterhin auf dem Lymphwege anzusehen.

Grund: Fast in allen Fällen sehen wir eine äußerst starke Schädigung der Gefäßwände. Weiterhin Quellung der Gefäßwandzellen, perivaskuläre Infiltrate, Hyperämien und Hämorrhagien. In erster Linie greift das Gift die Gefäße an und dann die nähere Umgebung.

Die verschiedenen Phasen der Veränderungen, die das Gewebe aufweist, sind dieselben wie sie von Wätjen und Borel an der Trachealschleimhaut beschrieben worden sind. Interessant ist das ver-

schiedenartige Verhalten der Gewebsschichten gegenüber dem toxischen Effekt des Di.-Giftes, vielleicht als Folge der verschieden stark auftretenden Giftwirkung oder Giftempfindlichkeit. Wahrscheinlich ist auch eine stellenweise mehr oder weniger starke Ablagerung des Toxins im Gewebe schuld.

Das Epithel ist fast gar nicht verändert; einzelne defekte Stellen sind wohl mehr direkte Folgen einer schweren Entzündung in der Umgebung. (Phlegmonöse Prozesse, ulcerierende Tonsillitis.) Die fibrinöse Membran greift nicht auf den Zungengrund über.

Im lymphatischen Gewebe sind die verschiedensten Bilder zu sehen, doch sind die hier auftretenden Störungen nicht so stark wie die degenerativen Prozesse in den Schleimdrüsen und der Muskulatur. Jedenfalls ist die toxische Wirkung gut erkennbar, worauf die karyorrhektischen Bilder und die vielfachen Nekrosen in den Reaktionszentren schließen lassen. Allerdings verhalten sich diese Funktionszentren auch bei anderen Erkrankungen ähnlich. Bei den untersuchten Fällen toxischer Diphtherie finden sich die erwähnten pathologischen Erscheinungen ziemlich regelmäßig vor.

Diese Funktionszentren oder Keimzentren (Reaktionszentren, Hellmann) sind sehr labile Gebilde, sie werden in der Hauptsache aus Lymphoblasten gebildet, die als Vorstufe der Lymphozyten infolge ihrer Teilungsbereitschaft leichter lädierbar sind (Wätjen). Man müßte hier in reichlicherem Maße degenerative Prozesse und nekrotische Herde vermuten. Eventuell ist das Di.-Toxin noch nicht in allen Fällen bis ins Lymphgewebe vorgedrungen, oder es verhält sich je nach seiner funktionellen Einstellung besonders resistent. Es wäre aber auch möglich, daß die Wirkung schon abgelaufen ist und teilweise bereits eine Regeneration stattgefunden hat. Auf alle Fälle ist eine Beteiligung des Lymphgewebes festzustellen. Die Krankheitsdauer bis zum Exitus ist durchschnittlich die gleiche (7—9 Tage).

Die Schleimdrüsen zeigen in hervorragender Weise dieselben Bilder, wie sie von Wätjen und Borel an der Trachealschleimhaut beobachtet worden sind. Wir haben alle Stadien der degenerativen Prozesse vor uns. Durch die Toxinwirkung wird eine Hyperämie hervorgerufen, es kommt sodann zur Hypersekretion der Drüsen; diese Erscheinungen treten hauptsächlich in der Umgebung von Gefäßen auf. Man sieht hier Hyperämien und Hämorrhagien. Infolge der anhaltenden Hyperfunktion kommt es zur Erschöpfung der Drüsenkomplexe. Die Lumina der Ausführungsgänge vermögen die Schleimmassen nicht mehr abzutransportieren,

es kommt zur Stauung und zum körnigen Zerfall derselben. Diese Stauung wiederum hat durch den Druck eine Abplattung der Drüsenepithelien zur Folge, diese degenerieren und fallen schließlich der Nekrose und Desquamation anheim.

Auffällig ist das verschiedenartige Befallensein der Drüsenkomplexe innerhalb ein und derselben Drüse. Zerfallserscheinungen, Hyperfunktion und Erschöpfungszustände wechseln miteinander ab. „Die durch den Entzündungsreiz zur Hyperfunktion angeregten Drüsen erschöpfen zu verschiedenen Zeiten, diese Drüsenelemente werden funktionell untauglich, desquamieren und fallen der Nekrose anheim. Bei anatomisch ungünstig gelegenen Drüsen ist diese Schädigung von besonders empfindlicher Bedeutung für den Heraustransport des Schleimes, wenn ein terminales Endstück betroffen ist. Die Vis a tergo fehlt, es kommt zur Stagnation, anderswo haben wir eine Hyperfunktion, so müssen die Epithelien gegen Widerstände arbeiten und es kommt zur funktionellen Erschöpfung" (Wätjen).

In den meisten Fällen haben wir eine ödematöse Durchtränkung der Drüsenzwischensubstanz und der gesamten Submukosa. An einzelnen Stellen zeigt das submuköse Bindegewebe etwas Fibrineinlagerungen, in reichlicherem Maße perivaskuläre Infiltrate und Hämorrhagien.

Ähnliche degenerative Prozesse wie die diphtherischen Myokardschädigungen finden wir auch an der Muskulatur des Zungengrundes vor.

Die diphtherische Myocarditis ist die ernsteste Komplikation der Diphtherie auf embolischem Wege. Sicherlich bieten sich dem Di.-Bazillus bei der Bakteriämie im Myokard besonders gute Entwicklungsbedingungen (Kirch).

Anatomisch sind die Muskelfasern im Zustande wachsartiger, körniger und fettiger Degeneration oder der Nekrose und des vakuolären und scholligen Zerfalls. In diesem Zustande verliert sich die Differenzierung der histologisch erkennbaren anisotropen und isotropen Substanz. Das Interstitium ist von Leukozyten infiltriert. Es kann zu erheblichem Muskelfaserschwund kommen, nach deren Ausheilung die aus derbem Bindegewebe bestehenden „Myokardschwielen" entstehen.

Ähnliche Befunde führen uns die untersuchten Di.-Fälle vor Augen. In der quergestreiften Muskulatur der Zunge sehen wir eine unheimliche Wucherung der Kerne in den Muskelfasern im Anfangsstadium der Entzündung. Im weiteren Verlauf erfolgt eine Auflockerung der Sarkolemmfasern, Verlust der Querstrei-

fung, Zerfall und Nekrosen. Ebenso sind institielle Infiltrate vorhanden. Eine fettige Degeneration war leider infolge des Einbettungsverfahrens der Präparate in Paraffin nicht mehr zu erkennen.

Besonders schön führt uns dies der Fall 789 vor Augen. Auch hierüber sind in der Literatur noch keine Angaben gemacht worden.

Zur besseren Erläuterung dienen folgende Mikrophotogramme. Sie sind angefertigt von dem Fall 789 und geben eine typische Stelle wieder von der schweren Schädigung der Schleimdrüsen und der Muskulatur. Zunächst eine Übersichtsaufnahme:

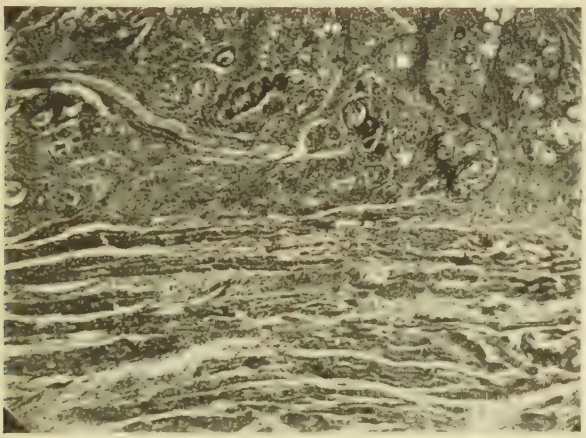

Dieselbe zeigt oben die Schleimdrüsen. Die Epithelien sind gequollen, zum Teil in die Lumina desquamiert. Tiefdunkel sind die stagnierenden Schleimmassen. Einige Drüsenkomplexe sind kollabiert. Überall finden wir eine diffuse Rundzellenanhäufung vor. Darunter sehen wir in der Muskulatur die geschädigten Sarkolemmfasern in scholligem Zerfall. Rechts sind schwere Nekrosen, links ist die Wucherung der Sarkolemmkerne und interstitielle Infiltrate deutlich erkennbar.

Das zweite Bild zeigt einen Drüsenkomplex mit den geschilderten Veränderungen in stärkerer Vergrößerung.

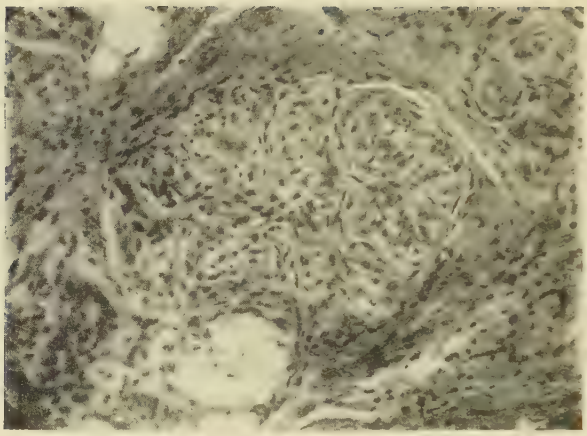

Die dritte Aufnahme führt uns die enorme Schädigung und den nekrotischen Zerfall der Muskulatur vor Augen. Weiter sehen wir die Wucherung der Sarkolemmkerne und den scholligen Zerfall der Sarkolemmfasern. Überall ist das Oberflächenepithel an dieser Stelle intakt.



Histologische Veränderungen am Zungengrund bei der Grippe.

In gleicher Weise wie bei der Diphtherie wurden histologische Untersuchungen am Zungengrund bei der Grippe angestellt. Es fanden sich ähnliche pathologische Veränderungen an den Schleimdrüsen, in geringerem Maße am lymphatischen Gewebe vor. Bezüglich des Lebensalters der Patienten war das dritte Jahrzehnt bevorzugt. Regelmäßige Begleiterscheinungen waren Tracheitis, Bronchitis, eitriger Katarrh, Ulzerationen an den Stimmbändern und Glottisödem, soweit sie letal verliefen. Die Schleimdrüsen, die hier besonders stark betroffen sind, waren schon bei grippösen Erkrankungen der Gegenstand der Untersuchungen, allerdings im Gebiet des Tracheo-Bronchialbaumes. Arbeiten hierüber reichen bis in die 90er Jahre zurück (Ribbert). Neuere Untersuchungen wurden von Wätjen und Askanazy angestellt.

Die Tonsilla lingualis und der Zungengrund überhaupt ist bei dieser Erkrankung noch nicht näher erforscht worden.

Allgemeinpathologisch sind diese Veränderungen bekannt, es wäre zu weitschweifig, hier darauf einzugehen.

Neu ist es und interessant, wie die histologischen Präparate zeigen, daß bei grippös erkrankten Personen auch die Schleimdrüsen des Zungengrundes und die Tonsilla lingualis, diese allerdings in geringerem Maße, in Mitleidenschaft gezogen sind.

Eine öfters auftretende Begleiterscheinung der Grippe ist die Tonsillitis. In dieser Arbeit wurden auch die Gaumentonsillen als Vergleichsobjekte herangezogen; man fand an ihnen oft eine oberflächlich verschorfende Entzündung, ferner Nekrosen in den Krypten.

Zur Untersuchung gelangten 8 Grippefälle. Die technischen Untersuchungsmethoden waren dieselben wie bei den diphtherischen Erkrankungen. Systematisch wurden mit den bekannten Färbemethoden wie bei der Diphtherie die Präparate angefertigt und die einzelnen Gewebsschichten untersucht.

Ich lasse wieder eine tabellarische Übersicht der Befunde folgen:

I. Sekt. 66/31, 26 jähriger Patient.

Diagnose: Grippepneumonie, Tracheobronchitis, Tonsillitis.
Beginn der Erkrankung: 15. 1. 31.

Aufnahme in die Klinik: 26. 1. 31.
Exitus: 30. 1. 31.
Sektion: 31. 1. 31.

Mikroskopischer Befund:

Das Schleimhautepithel ist größtenteils intakt, wenig Lymphozytendurchwanderung an die Oberfläche. Das lymphatische Gewebe ist gut entwickelt. Die Krypten sind zum Teil stark mit nekrotischen Massen und abgestoßenen Zellen angefüllt. In den Schleimdrüsenausführungsgängen reichliche Anhäufung von Schleimmassen und Rundzellen. Starke Verschleimung der Zellen. Die Tonsillen sind stark zerklüftet, sie enthalten reichlich Eiterpfröpfe, das typische Bild einer Angina lacunaris.

Zusammenfassung:

Das lymphatische Gewebe zeigt keinerlei Veränderungen. Die Schleimdrüsen sind im Zustand der Hypersekretion, also im Anfangsstadium der Entzündung.

II. Sekt. 123/31, 29 jähriger Patient.

Diagnose: Grippe, Tonsillitis, Tracheitis, Bronchitis.

Aufnahme 14. 2. 31.
Pathologisch-anatomische Diagnose.
Exitus: 18. 2. 31. Entzündl. Kehlkopfödem, Drüsenschwellung.
Sektion: 19. 2. 31. Diffuses Ödem des Halses, Phlegmone der hinteren Rachenwand, der aryepiglottischen Falten, der Kehlkopfgegend, ins Mediastinum übergehend.

Mikroskopischer Befund:

Schleimhautoberfläche zum Teil sehr defekt, teilweise nekrotisch, höchstwahrscheinlich als Folge der in unmittelbarer Nähe sich abspielenden phlegmonösen Entzündung. Stellenweise basale Abhebung der Epithelschicht. Lymphatisches Gewebe ist reichlich vorhanden. Katarrh und Nekrosen besonders in den Krypten. Kerntrümmer und kleine nekrotische Herde in den Reaktionszentren. Bakterienhaufen sind nicht zu sehen. Diffuse Rundzelleinlagerung in den Schleimdrüsen. Epithelquellung in den Acini, zum Teil Kollaps. In den Lumina der Ausführungsgänge retrahierte dunkelviolette Schleimmassen (Kresylviolettfärbung) und abgestoßene Epithelien. Hyperämie. Ödematöse Durchtränkung des submukösen Bindegewebes. Starke Schädigung der Gefäßwände, Hämorrhagien. In den Tonsillen Nekrosen, diffuse Infiltrate, ebenfalls Hämorrhagien.

Zusammenfassung:

Ein Fall mit sehr akutem Verlauf. Alle Gewebsschichten weisen starke degenerative Prozesse auf, die wohl als Folge der toxischen Wirkung einer Mischinfektion und der direkten Einwirkung des diffusen Ödems und der Halsphlegmone anzusehen sind. In den Schleimdrüsen sehen wir herdförmige und diffuse Veränderungen (Wätjen). Ausgesprochene Bakterienbefunde sind in den Schnitten nicht zu sehen, doch ist ein Vorkommen möglich an Stellen schwerster Nekrose.

III. Sekt. 125/31, 47 jähriger Patient.

Diagnose: Grippöse Tracheobronchitis.
Erkrankt: 8. 2. 31. Path. anat.
Exitus: 20. 2. 31. Diffuse eitrige Bronchitis, beiderseitige Bronchopneumonien, hämorrhagische Pleuritis.
Sektion: 21. 2. 31.

Mikroskopischer Befund:

Intakte Oberfläche, lymphatisches Gewebe o. B., Sekundärfollikel schwach ausgeprägt, leichte Hyperämie. Um die Ausführungsgänge der Schleimdrüsen starke Rundzellanhäufung, reichliche Verschleimung der Drüsen, reichlich Schleim in den Ausführungsgängen mit Epithelien vermischt, in den Drüsenacini Quellung, zum Teil Desquamation des Epithels. Zahlreiche Acini sind kollabiert. Kein Ödem der Submukosa.

Tonsillennarben, kleine Abszesse in einer Tonsille. In den Reaktionszentren kein Kernzerfall, kein Zerfall oder Wucherung der Sarkolemmkerne in der Muskulatur.

Zusammenfassung:

In den Schleimdrüsenkomplexen sehen wir starke Reaktionserscheinungen. Hypersekretorische Stadien wechseln ab mit Desquamativkatarrhen und Drüsenkollapsen. Bei Kresylviolettfärbung zeigt der Schleim infolge der Stagnation eine dunkelviolette Farbe. Oberflächenepithel, tonsilläres Gewebe und Muskulatur der Zunge o. B.

IV. Sekt. 134/31, 43 jährige Patientin.

Diagnose: Grippepneumonie.
Erkrankung: 10. 2. 31 (Lungenentzündung). Path. anat. Hämorrhagische Pleuritis, eitrige Bronchitis, Tonsillennarben.

Aufnahme: 19. 2. 31.
Exitus: 22. 2. 31.
Sektion: 23. 2. 31.

Mikroskopischer Befund:

Das Oberflächenepithel ist größtenteils intakt. An Stellen mit stärkerer Lymphozytenanhäufung geringer Durchtritt durch das Epithel. Im lymphatischen Gewebe geringer Kernzerfall; sonst ist dasselbe wenig betroffen. Dagegen in stärkerem Maße die Schleimdrüsen. Gestaute und körnige Schleimmassen befinden sich in den Ausführungsgängen. Das Epithel verschiedener Drüsen ist gequollen, die randständigen Acini sind meist kollabiert. Der Schleim in den Lumina ist mit Epithelzellen vermischt. Die Verschleimung reicht bis in die Tiefe der Submukosa. Muskulatur o. B.

Zusammenfassung:

Auch hier sind wieder besonders stark die Schleimdrüsen befallen und zeigen Schädigungen in mannigfachster Form. Das lymphatische Gewebe hingegen in ganz geringem Maße.

V. Sekt. 135/31, 12 jähriger Junge.

Diagnose: Grippepneumonie. Path. anat. Eitrige Tracheobronchitis, Hämorrhagien, Herdpneumonien, Emphysem links; hochgradige Hyperplasie des lymphatischen Rachenrings; akzessorische Lymphknoten im Sinus piriformis.
Erkrankt: 18. 2. 31.
Aufnahme (Exitus): 21. 2. 31.
Sektion: 23. 2. 31.

Mikroskopischer Befund:

Oberfläche teilweise defekt, Lymphozytendurchtritt durch das Epithel. In den Reaktionszentren des Lymphgewebes zeigen sich keinerlei reaktive Prozesse. Reichliche Zerstörung am Grunde der Krypten. Das Bindegewebe ist verschleimt. Das Epithel der oberflächlichen Schleimdrüsen ist gequollen. Die randständigen Acini sind kollabiert. Leichte ödematöse Durchtränkung des Bindegewebes. Muskulatur o. B. Tonsillenpfröpfe.

Zusammenfassung:

Trotz überaus starker Ausbildung zeigt die Tonsilla lingualis keinerlei auffallende Reaktionserscheinungen. Nur die Schleim-

drüsenkomplexe sind wieder befallen. Besonders stark tritt die Hypersekretion infolge des Entzündungsreizes zutage.

VI. Sekt. 139/31, 37 jährige Patientin.

Diagnose: Grippe, Angina lacunaris. Path. anat. Eitrige Tracheobronchitis, Hämorrhagien, Herdpneumonien. Weiche, schmierige Gaumentonsillen.

Erkrankung: 8. 2. 31.
Aufnahme: 18. 2. 31.
Exitus: 24. 2. 31.
Sektion: 25. 2. 31.

Mikroskopischer Befund:

Die Schleimhaut ist zum Teil stark zerstört. In den Krypten befinden sich reichlich abgestoßene Epithelzellen, Lymphozyten und Schleimmassen. Starke Verschleimung der Drüsen. Unter dem defekten Epithel hier und da leichte Rundzellenumlagerung der Schleimdrüsenausführungsgänge. An dieser Stelle auch enorm starke Füllung der Blutgefäße. Bindegewebe und Muskulatur o. B. Tonsillenpfröpfe.

Zusammenfassung:

Auch hier haben wir wiederum die typischen Schleimdrüsenveränderungen vor uns. Die defekten Stellen am Epithel sind wohl die Folge der starken eitrigen Tonsillitis.

VII. Sekt. 143/31, 32 jähriger Patient.

Diagnose: Grippepneumonie. Path. anat. Tracheobronchitis. Splenisation in allen Lungenlappen, frische fibrinöse Pleuritis. Tuberkulöse Herde.

Erkrankt: 9. 2. 31.
Aufnahme: 23. 2. 31.
Exitus: 25. 2. 31.
Sektion: 26. 2. 31.

Mikroskopischer Befund:

Die Oberfläche ist größtenteils intakt. Das Lymphgewebe ist stark entwickelt. Defekte am Grund der Krypten, Lymphozytendurchtritt an die Oberfläche. Das Lymphgewebe ist zum Teil stark hyperämisch. Die Schleimdrüsen sind gequollen, stark verschleimt und infiltriert. Die Ausführungsgänge sind mit Schleimmassen

angefüllt, zum Teil körnig zerfallen. Randständiger Kollaps der Acini. Die Submukosa ist ödematös durchtränkt, auch sind hier und da kleinere Rundzellinfiltrate erkennbar. In stärkerem Maße sind diese Infiltrate an den Ausführungsgängen der Schleimdrüsen vorhanden. Tonsillennarben und Pfröpfe. Muskulatur o. B.

Zusammenfassung:

Die Wirkung eines Entzündungsreizes ist allgemein zu erkennen, besonders sind die Schleimdrüsenkomplexe wieder befallen. Die Hyperämie dehnt sich bis ins lymphatische Gewebe aus, ohne es jedoch zu alterieren.

VIII. Sekt. 144/31, 57 jährige Patientin.

Diagnose: Tödliche Lungenembolie nach Grippe. Adipositas. Path. anat. Pleuropneumonie. Thrombose im rechten Unterschenkel.

Erkrankt: 5. 2. 31.
Aufnahme: 8. 2. 31.
Exitus: 26. 2. 31.
Sektion: 26. 2. 31.

Mikroskopischer Befund:

Die Oberfläche ist intakt, das Lymphgewebe stellenweise gut entwickelt, keine Durchwanderung durch das Epithel. Die Sekundärfollikel zeigen keine reaktiven Vorgänge, keine Kerntrümmer. Von den Schleimdrüsen sind die randständigen Acini betroffen, im übrigen zeigen sie dieselben Veränderungen wie in den vorhergehenden Fällen. Leichte ödematöse Durchtränkung und Auflockerung der Submukosa. Keine abnorme Füllung der Ausführungsgänge mit abgestoßenen Zellen, Schleim ist reichlich vorhanden. Keine Hyperämie. Muskulatur o. B. Tonsillen o. B.

Zusammenfassung:

Der Befund ist ähnlich wie in den vorigen Fällen. Die Schleimdrüsenalterationen sind noch im Anfangsstadium. Diffuse Veränderungen sind noch nicht erkennbar.

Zusammenfassung der Grippefälle.

In all den beschriebenen Fällen sehen wir fast die gleichen Veränderungen wie bei der Diphtherie, soweit wenigstens die Schleimdrüsen betroffen sind. Veränderungen im lymphatischen Gewebe, soweit solche in einzelnen Fällen auftreten, sind gering-

fügiger als bei der Diphtherie. Die Muskulatur zeigt überhaupt keine pathologischen Veränderungen, soweit das aus den untersuchten Fällen zu ersehen ist.

Als Ursache der entzündlichen Erscheinungen in den Schleimdrüsenkomplexen und im Lymphgewebe hat man wohl auch eine Giftwirkung des „Grippevirus" auf dem Blutwege anzunehmen.

Eine einheitliche toxische Wirkung der Bakterien kann man bei der Grippe nicht annehmen. Es spielen hier der Pfeiffersche Influenzabazillus, ferner Pneumokokken und hämolytische Streptokokken die Hauptrolle, durch deren Zusammenwirken die hohe Toxizität zu erklären ist. Je nach dem stärkeren Auftreten einer Bakterienart ist auch die jeweilige Komplikation zu erklären. Die hier beschriebenen Fälle sind hauptsächlich Grippekomplikationstodesfälle. Die schweren Halsphlegmonen sind auf die äußerst heftige toxische Wirkung des Streptococcus haemolyticus zurückzuführen. Tritt nun eine derartig schwere Entzündung in der Umgebung des Zungengrundes auf, so ist auch die toxische Wirkung auf das umgebende Gewebe unschwer zu erklären. Ganz ist heute die Frage des Grippeerregers noch nicht geklärt. Bei schweren Komplikationen handelt es sich sicher um eine Mischinfektion. Man spricht daher von einem „Grippevirus". Bei den letal verlaufenden Fällen haben wohl die stärkste pathologische Bedeutung die hämolytischen Streptokokken und die Pneumokokken, die die in den Befunden geschilderten schweren Entzündungen und Eiterungen in der Lunge und den Bronchien hervorrufen.

Obwohl die hier beschriebenen Gewebsschichten des Zungengrundes in unmittelbarer Nähe von stärker erkrankten Organen, nämlich den Tonsillen und der Trachea liegen, so ist es doch auffällig, daß bei den ganzen Grippefällen, die zur Untersuchung gelangten, in nur einigen Fällen das Lymphgewebe weniger degenerative Prozesse aufweist als bei der Diphtherie, obwohl dasselbe toxisch leicht lädierbar ist. Es ist das schwer zu erklären, vielleicht spricht auch wieder seine funktionelle Einstellung mit oder auch die Ablagerungsart des Toxins.

Man muß auch die Feststellung machen, daß die Affektionen an den Schleimdrüsen geringfügiger sind als bei den Diphtheriefällen, trotzdem hier die Krankheitsdauer länger ist. Sie schwankt zwischen 10—12 Tagen.

Die Schleimdrüsenkomplexe zeigen auch hier wieder Unregelmäßigkeiten und Verschiedenheiten in ihren degenerativen Stadien und Erschöpfungszuständen. Als Grund ist derselbe wie bei den diphtherischen Affektionen anzusehen.

Das Oberflächenepithel und die Muskulatur zeigen keinerlei degenerative Vorgänge.

Die Befunde haben ergeben, daß die „Tonsilla lingualis“ und die Schleimdrüsen am Zungengrund der toxischen Wirkung des „Grippevirus“ unterworfen sind, wenn auch in geringerem Maße als bei den Diphtheriefällen.

Allgemeinpathologisch sind diese Prozesse bekannt, in bezug auf den Zungengrund neu.

Untersuchungen hierüber sind von Wätjen und Borel im Bereiche des Tracheobronchialbaumes angestellt worden.

Ergebnisse und Vergleich der Diphtherie- und Grippefälle.

Die hier erörterten pathologischen Veränderungen im lymphatischen Gewebe, in den Schleimdrüsen und in der Muskulatur sind allgemein bekannt (Wätjen, Borel, Kirch usw.).

Neu ist lediglich die Feststellung, daß diese Vorgänge sich auch im Gebiet des Zungengrundes abspielen, ohne daß dabei die Oberfläche erhebliche spezifische Veränderungen aufweist.

In der Literatur ist über dieses Gebiet bisher noch nichts geschrieben worden.

Die Diphtherie zeigt stärkere degenerative Prozesse im Gewebe als die Grippe, obwohl die Krankheitsdauer bei der Grippe eine längere ist (10–12 Tage, bei der Diphtherie 7—9 Tage).

Die Ursache der Degenerationserscheinungen ist eine Toxinwirkung auf dem Blut- und Lymphwege, je nach der Virulenz des Toxins, seiner Ablagerungsart und der funktionellen Einstellung der Gewebsarten.

Bei der Diphtherie finden sich Reaktionsherde:

1. in der Tonsilla lingualis,
2. in den Schleimdrüsen,
3. in der Muskulatur,
4. in geringerem Maße im submukösen Bindegewebe.

Bei der Grippe in den Schleimdrüsenkomplexen und weniger stark ausgeprägt in der Tonsilla lingualis.

Literatur.

1. Askanazy: Korrespondenzblatt für Schweizer Ärzte Nr. 15, 1919.
2. Aschoff: Lehrbuch der Pathologie.
3. Borel: Les glandes muqueuses des voies respiratoires dans la diphthérié, Thèse. Genève 1918.
4. Bickel: Über die Ausdehnung und den Zusammenhang des lymphatischen Gewebes der Rachengegend. Virch. Arch. Bd. 97 S. 340.
5. Böttcher: Virch. Arch. Bd. 18 S. 190.
6. Brünn: Lymphbahnen der Glandula submaxillaris, Arch. f. klin. Chirurgie Bd. 25 S. 11.
7. Chiary: Chronische Entzündung des Rachens und Nasenrachenraumes. Heymanns Handb. der Laryng., Wien 1899.
8. Dietrich: Verhandl. d. Dt. Path. Ges. 1923.
9. — Münch. med. Wochenschr. 41, 1922.
10. Dmochowsky: Sek. Erkrankung der Tonsillen und Balgdrüsen bei Phthisikern. Ziegl. Beitr. Bd. 10 S. 481.
11. Eckard: Zur Anatomie der Zungenbalgdrüsen und Tonsillen. Virch. Arch. Bd. 17.
12. Gauster: Beobachtungen über die Balgdrüsen der Zungenwurzel. Wien 1857.
13. Goslar: Lymphozytäre Zellen in den Gaumenmandeln vor und nach der Geburt. Ziegl. Beitr. Bd. 56.
14. Heiberg: Virch. Arch. Bd. 17.
15. Hellmann: Keimzentren. Beitr. f. path. Anatomie u. allgem. Pathologie Bd. 68.
16. Henke-Lubarsch: Pathologie der Lymphknoten.
17. Hueck: Mesenchym, II. Teil. Ziegl. Beitr. Bd. 30.
18. Hoppe-Seyler: Pharyngitis diphtherica. Heymanns Handb. d. Laryng. II.
19. Hünermann: Über toxische und infektiöse Schädigungen der Luftröhrenschleimhaut.
20. Jäger: Die Gefäßversorgung der Malpighischen Körperchen in der Milz. Zeitschr. f. Zellforsch. u. makrosk. Anat.
21. Kirch: Örtliche Vorgänge bei Di. Zeitschr. f. Laryng. Bd. 30, 1931.
22. Kaiserling: Pathologie der Mundhöhle. (Henke-Lubarsch Bd. 4.)
23. — Dt. Med. Wochenschr. Nr. 5, 1919.
24. — Verein f. wissenschaftl. Heilkunde, Königsberg 1918.
25. Kayser: Krankheiten des lymph. Rachenrings. Heymanns Handbuch. II.
26. Krause: Handbuch der inneren Medizin, Diphtherie.

27. Küttner: Lymphbahnen der Nase und Zunge. Bruns Beitr. z. klin. Chirurgie Bd. 21 S. 732.
28. Langer: Über toxische Di. Monatsschr. f. Kinderheilk. 48, 1930.
29. Ladwig: Untersuchungen über die Ausbreitung des lymphat. Gewebes beim Stat. lymphat. Virch. Arch. Bd. 53.
30. Letzerich: Über Exsudat- und Eiterbildung bei Croup und Di. Virch. Arch. Bd. 53.
31. Luschka: Das adenoide Gewebe des Cavum nasale. Arch. f. Mikroskopie.
32. — Der Schlundkopf des Menschen. Tübingen 1868. (Meckels Arch. 1827.)
33. Michael: Die Krankheiten der Zungentonsille.
34. Ostmann: Neue Untersuchungen über die Balgdrüsen der Zungenwurzel. Diss. Berlin 1883.
35. Rößle: Die Entzündung. Verhandl. d. Dt. Path. Ges. Göttingen 1923 S. 18.
36. Ribbert: Pathol. Histologie der Di. S. 259.
37. Rotter: Über die Sekundärknötchen in den Lymphknoten. Virch. Arch. Bd. 265.
38. Rößle-Yoschida: Gitterfasergerüst der Lymphdrüsen. Ziegl. Beitr. 45, 1909.
39. Ribbert: Regeneration und Entzündungen der Lymphdrüsen. Ziegl. Beitr. Bd. 5 S. 185.
40. Schmaus-Herxheimer: Lehrbuch der Pathologie.
41. Schwanen: Klin. Wochenschr. 1919 S. 1811—1815.
42. — Zur Bedeutung der Sekundärknötchen im lymph. Gewebe. Frankf. Zeitschr. f. Pathologie Bd. 37.
43. Stöhr: Über Mandeln und Balgdrüsen. Virch. Arch. Bd. 97.
44. — Entwicklung des adenoiden Gewebes der Zungenbälge und Mandeln des Menschen. Festschr. für Nägeli und Kölliker, Zürich 1891.
45. Wätjen: Morphologie und Funktion des lymphatischen Gewebes. Virch. Arch. Bd. 271.
46. — Zur Pathologie der trachealen Schleimdrüsen. Ziegl. Beitr. Bd. 68.
47. — Pathologische Anatomie und Histologie der Grippe. Dt. Med. Wochenschr. Nr. 11, 1919.
48. — Verhandl. der Dt. Pathol. Ges. 1925.
49. — Zur Keimzentrumsfrage. Virch. Arch. Bd. 256.
50. — Verhandl. der Dt. Pathol. Ges. Bd. 20 S. 366.
51. Weber: Über den Zusammenhang der Lymphdrüsen an der Zungenwurzel. Arch. f. mikrosk. Anat. Bd. 13.
52. Weigert: Über Croup und Di. Virch. Arch. Bd. 70.

Lebenslauf.

Am 19. März 1907 wurde ich in Mühlhausen (Thür.) geboren. Ich besuchte daselbst das humanistische Gymnasium, bestand 1927 das Abitur und widmete mich dann dem zahnärztlichen Studium. Die Vorprüfung legte ich nach 4 Semestern in Jena ab. Die nächsten Semester studierte ich in Halle und bestand im Herbst 1930 daselbst das zahnärztliche Staatsexamen. In der folgenden Zeit arbeitete ich im Pathologischen Institut an meiner Dissertation.

Dem Direktor des Institutes, Herrn Professor Dr. Wätjen danke ich an dieser Stelle besonders für das Thema der Arbeit und seine freundliche Hilfe.

Karl Sander.